Aus der Münchener Chirurgischen Klinik.
Exzellenz Geheimer Rat Prof. Dr. von Angerer.

Ueber Halsrippen.

Inaugural-Dissertation

zur

Erlangung der Doktorwürde

in der

Medizin, Chirurgie und Geburtshilfe

der

hohen medizinischen Fakultät

der

Ludwig-Maximilians-Universität zu München

vorgelegt von

Friedrich Fliedner

aus Madrid

München 1915.
Druck der K. Hofbuchdruckerei Kastner & Callwey, München.

Aus der Münchener Chirurgischen Klinik.
Exzellenz Geheimer Rat Prof. Dr. von Angerer.

Ueber Halsrippen.

Inaugural-Dissertation

zur

Erlangung der Doktorwürde

in der

Medizin, Chirurgie und Geburtshilfe

der

hohen medizinischen Fakultät

der

Ludwig-Maximilians-Universität zu München

vorgelegt von

Friedrich Fliedner

aus Madrid.

ACAD.
LUGD. BAT.
BIBL.

München 1915.

Druck der K. Hofbuchdruckerei Kastner & Callwey, München.

Gedruckt mit Genehmigung der medizinischen Fakultät der Universität München.

Referent: Dr. Adolf Schmitt.

Schon den Völkern des Altertums war die akzessorische Rippe nicht unbekannt. So machte z. B. Galen 150 n. Chr. interessante Beobachtungen über diese Bildungsanomalie und kam zu dem Schlusse, daß sie vielleicht unter 1000 Menschen 1 mal zu finden sei. Doch erst in neuerer Zeit waren es der französische Anatom Hunauld und der Petersburger Wenzel Gruber, welche uns genaue Angaben über die Halsrippenbildung beim Menschen machten. Gruber meint, daß bei jedem vierten Menschen überzählige Rippen sich bilden, schließt in diese Zahl allerdings auch die Rippenbildung an der Lendenwirbelsäule mit ein, und in seiner Publikation „Über die Halsrippen des Menschen" (Memoires de l'académie imperiale des sciences de St. Petersbourg) legt er seine Ansicht dahin fest, man könne bezüglich des Entwicklungsstadiums der Halsrippen folgende vier Grade unterscheiden:

1. Niedrigster Grad. Die Halsrippe erstreckt sich nicht über den Querfortsatz.
2. Höherer Grad. Die Rippe reicht über den Querfortsatz hinaus und endigt frei oder lehnt sich an die 1. Rippe an.
3. Noch höherer Grad. Die Rippe hat einen nahezu vollständig ausgebildeten Körper und verbindet sich mit dem Ende ihres langen Körpers mit dem Knorpel der 1. Brustrippe.

4. Vollständiger Grad. Die Halsrippe ist zu einer wahren Rippe geworden und hat einen wirklichen Rippenknochen, durch welchen sie das Manubrium des Brustbeins erreicht.

So die für die ganze Halsrippenfrage fundamentalen Ausführungen Grubers.

Bevor ich noch kurz auf die anatomischen Verhältnisse eingehe, möchte ich zur Entwicklungsgeschichte bemerken, daß bereits beim Menschen im 2. Monat sich die einzelnen Rippen neben den zugehörigen Wirbeln anlegen. Anfangs klein, wachsen sie sich bald distalwärts aus. Im Gegensatz zu den niederen Wirbeltieren (Fischen, Amphibien, Reptilien), bei welchen sich die Rippenanlagen an der ganzen Wirbelsäule fort entwickeln und ein Gerüst bilden, welches die ganze Rumpfoberfläche stützt, kommt es beim Menschen zur Entwicklung wahrer Rippen nur im Bereich der Brustsegmente der Wirbelsäule. Zwar sind auch bei diesem Rippenanlagen an der ganzen Wirbelsäule mit Ausnahme des Steißbeins vorhanden, doch verkümmern diese an den Hals-, Lenden- und Kreuzbeinsegmenten zu kurzen Rudimenten. Wiedersheim ist der Ansicht, beim Menschen komme es zur Verkümmerung dieser in der Anlage vorhandenen Rippen am Halse wegen des aufrechten Ganges des Menschen und seines sich auf andere Weise als bei den niederen Wirbeltieren entwickelnden Halses. Beim Menschen verwachsen nämlich die Halsrippenanlagen gleich nach ihrer Entstehung einerseits mit dem Wirbelkörper, anderseits mit dem seitlichen Fortsatz des Wirbelbogens, und es kommt auf diese Weise zur

Bildung des Foramen transversarium. In ihm verlaufen bekanntlich Arteria und Vena vertebralis. Kommt deise Verschmelzung nicht zustande, so entwickelt sich eben eine Halsrippe. Am häufigsten entwickelt sich diese am 7. Halswirbel, doch ist auch eine solche am 6. Halswirbes des öfteren beobachtet worden. Zu erwähnen ist noch, daß die Rippenanlagen der Lendenwirbel dadurch verkümmern, daß sie mit den seitlichen Fortsätzen verschmelzen, während die Sakralrippen zur Zeit der Pubertät zu den Massae laterales des Os sacrum verknöchern.

Was schließlich noch die anatomischen Verhältnisse der Halsrippen betrifft, so verweise ich auf die — ich möchte fast sagen klassischen — Arbeiten von Gruber. Gruber hatte Gelegenheit, an der Leiche eines 40jährigen Soldaten im Frühjahr 1854 eine Halsrippe zu beobachten, welche auf der rechten Seite das Brustbein durch einen Rippenknorpel erreichte, während sie links noch als rudimentär zu bezeichnen war. Er schreibt darüber:

Der 7. Halswirbel besitzt anormalerweise oben an jedem Seitenteil des Körpers einen kurzen, zylinderförmigen, namentlich links sehr entwickelten Gelenkhöcker mit einer ganzen Fossa costalis an seinem lateral abwärts gerichteten Ende und an der Vorderseite der Spitze jedes Querfortsatzes eine Fassa tranversalis. Über und hinter jedem Gelenkhöcker des Körpers mit der Fossa costalis zur Artikulation des Capitulum der Halsrippe erhebt sich seitlich vom Rande der oberen Fläche des Körpers ein starker leistenartiger Vorsprung.

Der Handgriff des Brustbeines liegt etwas schiefgestellt, ragt rechts mehr hervor als links, ist mit der vorderen Fläche etwas nach links gerichtet. Mit dem rechten Seitenrande sind die Knorpel der rechten Halsrippe und der 1. Brustrippe, mit dem linken Seitenrande ist nur der Knorpel der linken 1. Brustrippe verwachsen. Es sind 13 Rippenpaare vorhanden, wovon das oberste am 7. Halswirbel, die übrigen an den 12 Brustwirbeln artikulieren.

Die 1. Brustrippe macht jederseits eine größere Krümmung als gewöhnlich. Jede artikuliert auf bekannte Weise am 1. Brustwirbel, eine gleicht der anderen, aber die rechte Rippe steht vorn tiefer als die linke. Der Knorpel der rechten Rippe hat sich nämlich auf eine von dem Knorpel der linken Rippe verschiedene und überhaupt von der Norm abweichende Weise mit dem Brustbein, das ist mit dem größten unteren Teile des Seitenrandes des Handgriffes und mit dem oberen Ende des Körpers desselben, und zwar unterhalb des am obersten Teil des Seitenrandes des Handgriffes verwachsenen Knorpels der Halsrippe unbeweglich vereinigt. Der Knorpel der linken 1. Brustrippe ist zwar auf gewöhnliche Weise mit dem Brustbeine verschmolzen, hat aber doch oben in der Synchondrose einen beträchtlich langen und ziemlich tiefen Spalt. Die 2. Brustrippe vereinigt sich mit dem Brustbein tiefer als gewöhnlich und artikuliert mit ihrem Knorpel nur am Brustbeinkörper.

Die rechte Halsrippe verhält sich durchaus wie eine wahre Rippe, hat somit auch einen Rip-

penknorpel, welcher das Brustbein erreicht. Sie läuft gekrümmt und mit ihrer oberen Fläche sehr wenig seitwärts geneigt, also damit fast gerade aufwärts gerichtet, etwas schräg nach vorn und abwärts zum Brustbeine. Ihre Krümmung ist abweichend von den anderen Halsrippen und der obersten Brustrippe geringer als bei diesen. Am hinteren Drittel krümmt sie sich wie andere der genannten Rippen vor- und lateralwärts, am mittleren Drittel ist sie gerade nach vorwärts und am vorderen Drittel wenig gekrümmt nach vor- und einwärts gerichtet. Dadurch bedingt sie an der rechten Hälfte der oberen Brustapertur eine größere Verengerung als sie eigentlich sollte und zugleich eine auffallende Deformität dieser Apertur überhaupt. Das Wirbelende ist gut ausgebildet. Es artikuliert mit dem Capitulum am Gelenkhöcker oben am Seitenteile des Körpers und mit dem Tuberculum an der Vorderseite der Spitze des Qerfortsatzes des 7. Halswirbels. Zwischen seinem Halse und dem Querfortsatz des 7. Halswirbels befindet sich ein beträchtlich großes querovales, von einem Ligamentum costotransversarium medium ausgefülltes Foramen costo-transversarium. Die obere plane Fläche des Knochenkörpers zeigt 3,1 cm vor dem Tuberculum des Wirbelendes eine schwach angedeutete, gegen den lateralen Rand ganz verschwindende schräge Leiste und gleich davor eine ganz seichte, gegen den lateralen Rand verstrichene, etwa 1 cm breite Rinne, welche 2,7 cm hinter dem vorderen Ende des Knochens liegt. Der mediale Rand des Knochenkörpers hat 3,6 cm vor dem Capitulum

an einer 0,6 cm dicken Stelle einen tiefen, 1 cm langen Ausschnitt, vor diesem eine kleine Zacke und ist vor letzterer in einer Strecke von 2,7 cm ganz gerade. Der Ausschnitt am Medialrande erscheint als Verlängerung einer Furche an der unteren Fläche und setzt sich unter einem schwach angedeuteten Absatze mit der seichten Rinne an der oberen Fläche fort. Der laterale Rand des Knochenkörpers ist am hinteren größten Teile konvex, gegen das vordere Ende des Knochens konkav, somit S-förmig gekrümmt. Der Knorpel ist schwach gekrümmt, auffallend dicker als der Knochen, zylindrisch, etwas von oben nach unten komprimiert, hat einen medianen und konvexen lateralen Rand, eine konvexe obere und schwach konkave untere Fläche, ist an beiden Enden, namentlich am vorderen in schräger Linie mit dem Knochen vereinigt. Sein vorderes Ende ist längs einer 1,4 cm langen Linie mit dem oberen Teile des rechten Seitenrandes des Handgriffes des Brustbeines knapp unter der Incisura clavicularis verwachsen. Der konvexe, 4 cm lange, laterale Rand ist bis auf sein vorderes Sechstel durch das vordere zugespitzte Ende des supernumerären Interkostalraumes vom Körper der 1. Brustrippe völlig geschieden, nur kurz vor seiner Vereinigung mit dem Brustbeine in einer Strecke von etwa 0,6 cm mit dem Ende des oberen Randes des Knorpels der 1. Brustrippe verschmolzen. Die Länge dieser Halsrippe, nach der Konkavität ihrer Krümmung gemessen, beträgt 10,2 cm, wovon auf den Knorpel 2,8 cm kommen. Vom Capitulum zur Spitze des Knorpels in gerader Rich-

tung 7,2 cm. Die Breite vom medialen Umfang des Capitulum zum lateralen des Tuberculum beträgt 3 cm. Dieselbe beträgt am Körper an Stelle des Ausschnittes des medialen Randes 0,9 cm, am Knorpel 1,1—1,4 cm.

Die linke Halsrippe ist rudimentär; sie entspricht nur der größeren hinteren Hälfte der rechten Halsrippe; hat keinen Rippenknorpel; sie ist beträchtlich gekrümmt. Am Wirbelende, wo sie wie die rechte Halsrippe mit dem Capitulum und dem Tuberculum mit dem Gelenkhöcker oben am Seitenteile des Körpers und mit der Spitze des Querfortsatzes des 7. Halswirbels artikuliert, ist das Capitulum etwas stärker, das Tuberculum schwächer und der Hals breiter als auf der rechten Seite. Der Körper ist ein kurzer, vierseitiger, gekrümmter Stiel, der gegen sein Ende allmählich sich verschmälert und daselbst in vertikaler und transversaler Richtung gleich dick ist. Das vordere Ende ist eine große, abgerundet-dreieckige Platte, welche mit ihrer lateralen Hälfte am Ende des Körpers ähnlich sitzt wie eine an einer Seite defekte Schaufel an ihrem Stiel und an ihrer medialen Hälfte über das Ende des Körpers medianwärts so hervorsteht, daß deren Basis mit dem stielförmigen Körper des Knochens einen rechtwinkligen Ausschnitt begrenzt. Die obere Fläche ist vor- und namentlich medianwärts vom Rippenkörperende scharf abgesetzt, erscheint durch plötzliche Abnahme der Rippendicke von obenher stark eingedrückt und bildet durch diesen Eindruck und einen ähnlichen Eindruck, welcher an der am medialen Rande des vorderen Rippenendes inse-

rierten Portion des Musc. scalenus anticus neben der Rippe sichtbar ist, eine tiefe und weite Rinne. Die untere Fläche ist platt. Der laterale Rand ist konvex, der mediale in der Mitte etwas ausgeschweift. Die nach vorn gerichtete Spitze ist etwas überknorpelt, abgerundet. Die Länge der Halsrippe, nach der Konkavität ihrer Krümmung gemessen, beträgt 5,8 cm, wovon 1,8 cm auf das vordere Ende kommen, vom Capitulum bis zur Spitze in gerader Richtung 4,3 cm. Die Breite derselben am Wirbelende vom medialen Umfang des Capitulum zum lateralen des Tuberculum gleicht der der rechten Seite, dieselbe beträgt hinter dem schaufelförmigen Ende 0,6 cm am Körper, an der Basis des schaufelförmigen Endes 1,1 cm. Der Eindruck am vorderen Ende, welcher mit einem Eindruck an der daselbst inserierten Portion des M. scalenus anticus die Nervengefäßrinne bildet, liegt 3,2 cm vor dem Tuberculum, 4,0 cm vor dem Capitulum, also mehr nach vorn als die Rinne an der rechten Halsrippe. Die Spitze des vorderen Endes der linken Halsrippe steht mit der der 1. Brustrippe durch einen Sehnenbogen in Verbindung. Dieser ist ein starker, platt rundlicher, 2,7 cm langer, gleichmäßig 0,2 cm breiter Strang.

Die supernumerären Interkostalräume sind beiderseits gleich weit und spitzen sich nach vorn zu. Der rechte reicht fast bis zum Brustben, der linke bis gegen das vordere Ende des Knochens der 1. Brustrippe. Ersterer ist somit länger als letzterer. Sie sind von Mm. intercostales externi eingenommen bis zum Ligamentum costo-clavicu-

lare. Der M. subclavius der rechten Seite entspringt vom Knorpel der rechten Halsrippe, derselbe der linken Seite vom vorderen Ende des Knochens und vom Knorpel der linken 1. Brustrippe. Der M. scalenus anticus der rechten Seite inseriert sich an die Halsrippe vor dem tiefen Ausschnitte am medialen Rande, an die kleine Zacke und weiter vorwärts. Der M. scalenus der linken Seite heftet sich an den medialen Rand des vorderen Endes der Halsrippe mit enigen hinteren Büscheln auch an dessen untere Fläche und selbst an den oberen Rand und die untere Fläche der 1. Brustrippe. Die Portion dieses Muskels, die am medialen Rande des vorderen Endes der Halsrippe sich inseriert, ist neben dem Ansatz vor der Anlagerung der Arteria subclavia rinnenförmig vertieft. Die Mm. scaleni medii und postici inserieren sich jederseits an die Halsrippe und an die 1. Brustrippe.

Im tiefen Ausschnitt des medialen Randes der rechten Halsrippe liegen: der vordere Ast des Nervus cervicalis VIII, nachdem er den kleinen supernumerären Nervus intercostalis abgegeben hat und der äußere Ast des vorderen Astes des Nervus dorsalis I, nachdem dieser den schwächeren inneren, dem Nervus intercostalis I der Norm analogen Ast abgeschickt hat, d. i. die 4. und 5. Wurzel des Plexus brachialis; in der sehr seichten Rinne an der oberen Fläche derselben Halsrippe aber liegen: die Arterie nebst einem kleinen, hinter und unter ihr gelagerten Teile der von der 4. und 5. Wurzel des Plexus brachialis gebildeten und durch die Ansatzweise des M. sca-

lenus anticus von der Halsrippe größtenteils abgehobenen Portion desselben. Im Winkel der linken Halsrippe zwischen der Basis ihres vorderen Endes und dem Endstück ihres stielförmigen Körpers liegen ebenfalls die 4. und 5. Wurzel des Plexus brachialis; in der tiefen Rinne derselben Rippe aber, welche vom starken Eindrucke vom oberen Ende desselben und von dem Eindrucke an der an den medialen Rand dieses Endes inserierten Portion des M. scalenus anticus gebildet wird, liegen die von der 3., 4. und 5. Wurzel gebildete, durch den auf den Körper der Halsrippe beschränkten Ansatz des M. scalenus anticus von der Halsrippe nicht abgehobene Portion des Plexus brachialis und der Arteria subclavia, und zwar so, daß die Nerven etwa die zwei lateralen Drittel des Endstückes am vorderen Ende der Halsrippe einnehmen, während die Arterie über dem medialen Rande desselben und größtenteils über dem Eindrucke an der hier inserierten Portion des M. scalenus anticus ihren Verlauf nimmt.

Aus diesem Befund schließt Gruber: Die Rinne an der oberen Fläche der Halsrippe rührt vom Druck der Arteria subclavia her; der tiefe Ausschnitt am medialen Rande derselben vorzüglich vom Druck des Plexus brachialis. Der tiefe Eindruck vom oberen Ende der linken Halsrippe rührt größtenteils vom Druck des Plexus brachialis her.

* * *

Nach diesen entwicklungsgeschichtlich-anatomischen Einleitungsworten möchte ich im folgenden sie sämtlichen mir von der Literatur aus bekannten Fälle über das Phänomen der Halsrippe in möglichst chronologischer Reihenfolge wiedergeben.

1. Der von Hodgson 1815 angeführte Fall ist wohl einer der ältesten, welche in der Literatur erwähnt werden. Obgleich Hodgson selbst geglaubt hatte, daß es sich um eine Exostose der 1. Brustrippe handelte, ist bei der Prüfung der Krankengeschichte kaum daran zu zweifeln, daß wir es mit einer richtigen Halsrippe zu tun haben.

Ein 55jähriger Mann klagt seit zwei Jahren über Taubheit im linken Arm, die mit schwarzer Schorfbildung auf den Fingernägeln und Schwellung des Armes einhergeht und Schmerz und brennendes Gefühl an der Hand und dem Arm verursacht. Die Kuppe des kleinen Fingers zeigte schwarze Verfärbung, die Temperatur der linken Extremität war bedeutend niedriger als die der rechten. Von der Radialis bis zur Subclavia war keine Pulsation zu fühlen. In der linken Supraklavikulargrube fand sich ein knochenharter Tumor, der auf der 1. Rippe saß und die Subklavia und ihre Äste komprimierte.

Unter Massagebehandlung gingen die Beschwerden zurück, die Schorfe lösten sich und fielen ab. Allmählich stellte sich wieder die Körperwärme ein, jedoch keine Pulsation in den Arterien.

2. Der 1818 von Cooper beschriebene Fall zeigt mit dem vorhergehenden große Ähnlichkeit.

Es handelt sich um eine ältere Frau, deren gangränöse Hand taubes Gefühl, blaurote Farbe und herabgesetzte Temperatur hatte. Pat. klagte über eine vom unteren Halswirbel ausgehende Geschwulst. Nach Massage kam es wieder zur Regulation der Temperatur, doch blieb die Pulsation auch weiterhin aus.

3. Ein von Mayo publizierter Fall ist mit dem von Murphy später erwähnten in eine gewisse Beziehung zu setzen, weil es sich bei beiden um eine Vortäuschung eines Aneurysma handelte, und zwar wegen der hohen Pulsation. Es stellte sich aber nachher heraus, daß eine Halsrippe die Subclavia derart emporhob, daß die Blutzirkulation in der Arterie vollständig aufgehoben wurde.

4. Adams berichtet von einem 55jährigen Kupferschmied, der wegen einer Augenentzündung aufgenommen wurde und bei dem man in der linken Supraklavikulargrube eine pulsierende Geschwulst fand. An der Innenseite derselben und nach hinten zu konnte eine harte Prominenz gefühlt werden, rechts fand man ebenfalls einen Tumor, doch war keine Pulsation vorhanden. Puls in den Armarterien war normal. 3 Jahre später kam Pat. wieder in Behandlung, an Aneurysma und der knöchernen Unterlage waren keine Veränderungen eingetreten. Pat. starb an typhöser Pneumonie. Bei der Sektion fand sich eine spindelförmige Erweiterung der Subclavia in ihrem ganzen Verlauf bis zum Arm. Die Arterienwände waren normal. Beiderseits waren sehr kurze 1. Rippen vorhanden, die linke gar gerade 2 Zoll lang und artikulierte mit einem Knochenvorsprung

der 2. Rippe. Die rechte war $2^1/_4$ Zoll lang, war breiter und gekrümmter und zeigte eine ligamentöse Verbindung mit der 2. Rippe. Die linke Subclavia verlief vor dem vorderen Ende der Rippe und war von der Exostose der 2. Rippe unterstützt. Rechts lief die Subclavia über die Rippe. (Vergl. Nicoll, Leipzig. Diss. 1906, Klinik der Halsrippen.)

5. 1860 Willshire. Es handelt sich um einen Halsrippenfall bei einem 26jährigen Dienstmädchen, bei dem sich wegen allgemeiner Defatigatio und Anämie in Behandlung in einem Zeitraum von einem halben Jahre eine starke Kompression der Arteria subclavia bemerkbar machte mit supraklavikularer Pulsation. Die Arterie wurde durch eine vom 7. Halswirbel entspringende Rippe gedrückt. Pat. betonte, die Geschwulst, die anfangs klein, sei gewachsen. Die rechte Halsseite war ohne Besonderheiten.

6. Coote, 1861. Der Fall behandelt ebenfalls eine Geschwulst in der linken Halsseite bei einem jungen Mädchen. Pat. klagte über Schmerzen im Plexus brachialis bis in die Fingerspitzen hinein. Der Arm zeigte starke Untertemperatur, war vollkommen taub, eine Pulsation in den Gefäßen war nicht nachzuweisen. Ebenso wie der unter 3 erwähnte Fall täuschte der bei der Untersuchung vorgefundene walnußgroße, pulsierende Tumor zunächst ein Aneurysma vor, später stellte sich heraus, daß die Subclavia, die sonst vollkommen normal war, durch die Halsrippe in die Höhe gehoben sei. Die vorgenommene Operation stellte einwandfrei eine Halsrippe fest; der chirurgische

Eingriff verlief sehr günstig, das Schmerz- und Taubheitsgefühl ließ nach, die Normaltemperaturen stellten sich wieder ein, aber der Puls kehrte in den Armgefäßen nicht wieder.

7. Huntemüller, Göttingen 1867. Schlechtgenährtes, skrophulöses Mädchen im Alter von 12 Jahren klagte über einen knochenharten Tumor links, oberhalb der Klavikula. Dieser zog sich bis zur Wirbelsäule hin. Die Arteria subclavia lief vor dem Tumor, nicht darüber.

8. Poland teilte 1869 zwei Fälle mit, der erste betraf einen 46jährigen Mann, der über Schwächerwerden des rechten Armes, Taubheits-, Schmerz- und Kältegefühl bis in die Fingerspitzen hinein klagte und bei dem sich ein walnußgroßes Aneurysma der Subclavia in der rechten Supraklavikulargrube herausstellte. Dieses Aneurysma lag auf einem knochenharten Tumor, der für die 1. Rippe gehalten worden ist. Es wurde 96 Stunden lang komprimiert, schmolz zusammen, doch zeigte es noch geringe Pulsation. Die Schmerzen ließen beim Pat.. nach. Zweifellos handelte es sich um eine Halsrippe, denn Poland fügt hinzu, die erstere Rippe sei merkwürdig hoch gelaufen und die Schulter sichtlich nach abwärts geschoben.

9. Der andere von Poland beschriebene Fall spricht von einer 30jährigen Patientin, die nach leichter körperlicher Anstrengung plötzlich einen Riß in der linken Halsseite verspürte. Nach kürzerer Zeit macht sich eine Geschwulst bemerkbar, die bald als Aneurysma diagnostiziert wird. Der Plexus brachialis verlief neben der Subclavia,

und diese wieder war durch eine Halsrippe nach oben gedrängt. Poland unterband die Arterie, und der normale Zustand stellte sich wieder ein.

10. In seiner Dissertation veröffentlicht Ehrich 2 äußerst interessante Fälle:

17jähriges Dienstmädchen hat als Kind viel Brustschmerzen gehabt, seit dem 14. Lebensjahre gesund. Im Laufe des letzten Jahres will sie häufiger bemerkt haben, daß der Puls links schwächer war als rechts. Sie blieb frei von Beschwerden bis vor etlichen Wochen. Damals zog sie sich beim Brotschneiden drei kleine oberflächliche Hautwunden zu, die gut verheilt sind. Drei Tage danach bekam Patientin starke Schmerzen bis zum Ellenbogen. Ferner fiel ihr auf, daß erst die Finger, dann die ganze Hand weiß wurden. Der Arm war lahm. Vor 4 Wochen bemerkte sie, daß der linke Radialpuls nicht mehr fühlbar war. Die Behandlung bestand in Einreibung und elektrischer Massage. Ihre Beschwerden, besonders die Schmerzen, schwanden ganz, traten aber bald mit erneuter Heftigkeit wieder auf. Man entdeckte daumenbreit über dem Schlüsselbein eine kleine Vorwölbung, bedingt durch einen haselnußgroßen, glatten Tumor, der mit der Wirbelsäule fest verbunden war. Eine Fortsetzung nach unten außen schien nicht zu bestehen. Eine Pulsation der Subclavia konnte weder gesehen noch gefühlt werden. Der linke Arm ist deutlich abgemagert. Aktive Streckung des Armes im Ellbogengelenk nur bis 150^0 möglich. Puls fehlt links überall, rechts ist er klein und beschleunigt. Bei den geringsten Verrichtungen mit der linken

Hand tritt eine auffallende Blässe in Erscheinung. Die Hand ist kalt und zur Schweißbildung geneigt. Tastgefühl nicht gestört. Nach Resektion der Rippe wurde Pat. sofort beschwerdefrei. Puls kehrte in den Armgefäßen nicht zurück, doch verlor sich das Blaßwerden der Hand fast ganz.

11. Derselbe berichtet von einem 24jährigen Studenten, der 1891 beim Militär eingestellt, nach einem anstrengenden Marsche über Herzbeklemmungen, Schmerzen, Kribbeln und Taubheitsgefühl im linken Arm klagte. Bei der Untersuchung fand man links in der Oberschlüsselbeingrube einen harten, glatten Tumor, der von oben innen nach unten außen verlief. Zwischen Geschwulst und Kopfnicker fühlte man die Subclavia pulsieren, die Auskultation ergab ein lautes systolisches Zischen an dieser Stelle, II. Ton normal. Radialpuls war links schwächer als rechts; bei tiefer Inspiration wird zunächst der Puls links kleiner und bleibt schließlich ganz aus.. Im Lazarett stellten sich Angstgefühle und Herzklopfen ein. Er hatte viel Schmerzen im linken Arm, Kribbeln und Taubsein. Auffällig war ferner, daß der linke Radialpuls, der beim Stehen stets vorhanden war, beim Liegen oft vollkommen ausblieb. Bei der Operation, die vorgenommen wurde, zeigte sich, daß die Geschwulst von zwei Rippen bedingt war, die mit dem 6. und 7. Wirbel zusammenhingen. Diese hatten die Subclavia so eng umschlossen, daß sie bei jeder Inspiration völlig zusammengepreßt wurde. Da die Arterienwände völlig normal erschienen, wurde von einer Unterbindung abgesehen. Zirka drei Wochen

post operationem zeigte sich über dem linken Schlüsselbein eine zirkumskripte Vorwölbung, deren unterer Teil starke Pulsation erkennen ließ. Es hatte sich ein Aneurysma der Subclavia gebildet.

12. G. Fischer. Dieser von Fischers Lehrer, Baum, beobachtete Fall betrifft ein Aneurysma der linken Subclavia, das durch eine Halsrippe gestützt wurde. Patient, ein 26jähriger Arbeiter, kam wegen Psoriasis guttata und Schmerzen im linken Arm zum Arzt. Der Puls war im ganzen Vorderarm geschwunden, die obere Extremität schien schwächer geworden zu sein, auch bestand ein ausgesprochenes Schmerzgefühl. Unter Eisumschlägen schwanden die Schmerzen.

13. Ein gleichfalls in der „Deutschen Zeitschrift für Chirurgie“ 1892 von Georg Fischer publizierter Fall betrifft ein 21jähriges Mädchen, das, seit mehreren Jahren an Inkontinentia urinae leidend, seit 7 Wochen über Nackenschmerz, Taubheits- und Schmerzgefühl im Oberarm und Kribbeln in den Fingern klagte. Seit diesen sieben Wochen fühlte sie eine Geschwulst in der linken Halsseite. Am Halse war nichts Abnormes zu bemerken, dagegen war eine knochenharte Geschwulst in der linken Supraklavikulargegend unter der frei verschieblichen Haut zu fühlen. Diese Geschwulst, etwa kleinfingerdick, ließ sich bis nahe an die Wirbelsäule hin verfolgen, von innen oben nach unten außen. Ihr unteres Ende oberhalb der Clavicula lag der Mitte dieser gegenüber. Die Geschwulst, die unbeweglich und überhaupt nicht schmerzhaft war, zeigte auch in ihrer

ganzen Umgegend keine Pulsation. Der Radialpuls war auf beiden Seiten gleich. Interessant ist, daß der Druck zwischen Geschwulst und Schlüsselbein die Schmerzen im Arm und die Taubheit in der Hand vermehrte. Die Druckkraft der Hand war links vermindert. Die Halsrippe wurde operativ entfernt, und es zeigte sich, daß diese mit dem Querfortsatz des 7. Halswirbels einerseits und mit der 1. Brustrippe andererseits verwachsen war. Heilung stellte sich bald ein.

14. Ein von Struthers angeführter Fall zeigt deshalb größeres Interesse, weil er mit dem ersten von Ehrich oben erwähnten eine gewisse Ähnlichkeit hat. Es handelt sich nämlich um das Vorhandensein von 2 Halsrippen auf einer Seite eines Skelettes, die am 6. und 7. Halswirbel entsprangen.

15. De Quervain. Ein 20jähriger Mann bemerkte, daß in dem linken seitlichen Halsdreieck infolge eines harten Tumors durch den Druck des Tornisterriemens starke Schmerzen ausgelöst wurden. In seiner Familie war von Mißbildungen bisher nichts beachtet worden. Bei der Untersuchung fand sich in der linken Supraklavikulargrube eine rechtwinklig geknickte Knochenspange, die sich von der Gegend des 7. Halswirbels nach der ersten Rippe zog. Die Knikkungsstelle dieser Spange war 2,5—3 cm vom Mittelpunkt der Clavicula entfernt. Die Subclavia, die hart am Tumor vorbeizog, wurde bei gewissen Schulterbewegungen fest zwischen beiden Knochen eingeklemmt. Ein Schwirren in der Subclavia war schon bei leichtestem Druck fühl-

bar. Bei der Auskultation war ein blasendes Geräusch deutlich vernehmlich.. Außerdem erwähnt das Protokoll, daß Atrophie nicht vorhanden war, jedoch bestand eine leichte Zyanose der Hand und des Vorderarms der linken Seite. Die Schulterbewegungen waren links mühsamer als rechts. Die Hebung des Armes links weniger ausgesprochen, die grobe Kraft links geringer. Sensibilitätsprüfung ohne Befund. Bei der Exstirpation der Halsrippe, die als solche richtig erkannt war, wurde die Pleura angerissen, doch Pat. war frei von Störungen. Die Heilung erfolgte per primam. Topographisch interessiert es vielleicht, daß es sich um eine 7. Zervikalrippe handelte, die mit der 1. Brustrippe durch einen von dieser aufsteigenden und mit der Halsrippe gelenkig verbundenen Knochenzapfen in Verbindung stand. Die Subclavia zog vor der Halsrippe vorbei und war bindegewebig fest mit ihr verwachsen. Der Brachialplexus lief über dieselbe.

16. Ein weiterer von De Quervain im „Zentralblatt für Chirurgie" 1895 mitgeteilter, von Faure beobachteter Fall berichtet von einem 19jährigen Mann, bei dem eine linke Halsrippe einen deutlich verminderten Puls in der linken Radialarterie zeitigte. Rechts bestand ebenfalls eine Halsrippe, doch war sie weniger stark entwickelt als die linke. Dem bloßen Auge war schon deutliches Schwirren und Blasen in der linken Subclavia wahrnehmbar. Der Dynamometer zeigte rechts auf 140, links auf 120, entsprechend war der linke Oberarm um 1 cm an

Umfang kleiner als der rechte. Beschwerden hatte der Patient keine, wurde aber für Militär untauglich erklärt.

17. Im Jahre 1896 hatte Hirsch Gelegenheit, einen äußerst interessanten Halsrippenfall zu beobachten. Pat., ein 21 jähriger Metallgießer in gutem Ernährungszustand, der von seiner Kindheit an angeblich niemals ernstlich krank war, klagte über Schwächegefühl im rechten Arm, Ameisenlaufen und Kribbeln, Schmerzgefühl oberhalb rechts der Clivicula und der rechten vorderen Hälfte des Thorax. Diese Schmerzen, anfangs gering, steigerten sich zur Unerträglichkeit, so daß er seinem Berufe nicht mehr nachgehen konnte. Wegen der außerordentlichen Schmerzhaftigkeit ließ sich ein harter, unverschieblicher Tumor von flacher, länglich-kantiger Gestalt nur schwer palpieren. Nach abwärts erstreckt er sich am Außenrande des M. sternocleidomastoideus bis hinter die Clavicula, nach oben und innen hielt er die Richtung auf den letzten Halswirbel ein und verlor sich schließlich in der dicken Muskulatur. Beinahe zum Greifen war der Tumor in seinem mittleren Teil, so daß er sich als eine flache, breite Leiste darstellte. Fast ungestört waren das Schulter-, Ellbogen- und Handgelenk der rechten oberen Extremität. Auch zeigte der Umfang derselben keine Besonderheiten. Der linke Arm schwitzte beständig und fühlte sich kühl an. Der rechte war trocken und heiß. Oberhalb der Clavicula und in der Achselhöhle war der Plexus brachialis dexter äußerst druckempfindlich. Zu erwähnen ist noch, daß die rechte Ex-

tremität bedeutend schwächer war als die linke, so vermochte Patient Gegenstände, die er mit der linken Hand noch gut heben konnte, rechts kaum mehr zu halten. Die Sensibilität war nur in Bereiche des M. deltoideus und pectoralis major etwas herabgesetzt, sonst gab Patient mit großer Genauigkeit an, an welchen Stellen er mit einer Nadel gestochen wurde. Die Reflexe reagierten normal. Verspätung war nicht zu konstatieren. Das Unterscheidungsvermögen für kalt oder warm war präzis. Die Arterien der rechten oberen Extremität zeigten nichts Auffälliges. Es wurde eine rechtsseitige Halsrippe diagnostiziert, dem Patienten die Operation vorgeschlagen, doch entzog er sich dieser, wie überhaupt jeder Behandlung, weil er beim Militär einrücken mußte.

18. Bei diesem von Stifler 1896 angeführten Fall zeigte die Halsrippe eine stark ausgebildete Gefäßfurche. Ein junges Fräulein von 23 Jahren hatte bei Näh- und Stickereiarbeiten Schmerzanfälle in der linken Schulter- und Nakkengegend. Nach ungefähr drei Jahren, im Frühjahr 1895, trat unter dem Gefühl eines Risses bei einer größeren Anstrengung des linken Armes in der linken oberen Schlüsselbeingrube eine pulsierende, kaum eigroße Geschwulst auf. Das Reißen und Ziehen des Schmerzgefühls, das gegen das linke Ohr und die ganze linke Schulter ausstrahlte, ließ von da ab etwas nach, doch klagte Patientin über Taubheitsgefühl und Ameisenkriechen in der ganzen linken oberen Extremität. Die Untersuchung ergab, daß die Geschwulst schräg nach außen und unten verlief und hinten

oben innen entsprang. Die Subclavia war nicht erweitert und wurde nach oben gedrängt. Bei genauer Palpation erkannte man ein ca. 2 cm starkes Tuberculum einer Halsrippe (entsprechend dem Tuberculum Lisfranci). Dieses zeigte eine greifbare Gefäßfurche. Die Subclavia lag aber nicht in der Furche, sondern darüber. Links lief die Halsrippe vom 6. Halswirbel aus nach unten auf die Mitte der Clavicula, rechts war ebenfalls eine Halsrippe zu erkennen mit sehr schwach entwickeltem Tuberculum und quer darüber verlaufender Subclavia. Puls und Blutdruck waren äußerst schwach. Auskultatorisch vernahm man beiderseits diastolische Geräusche in den Gefäßen, die rechts ausgesprochener waren als links. Ebenso war der rechte Radialpuls stärker als der linke. Stifler ist der Meinung, das plötzliche Auftreten der Pulsation in der Geschwulst sei durch eine Art von Luxation der Arteria subclavia aus ihrer Furche am Tuberculum zu erklären. Zu erwähnen ist noch, daß eine geringere, aber gleichmäßige Sensibilität des linken Armes konstatiert wurde, die Motilität war beiderseits normal.

19. Nasse. Es handelt sich um eine 37-jährige Hebamme, die seit 2 Jahren über Schmerzen im Arm und der rechten Brustseite klagte. Sie glaubte schon an eine Lungenentzündung. In der rechten Supraclaviculargrube wurde eine Geschwulst konstatiert, die sich im Röntgenbild als eine Halsrippe zeigte. Nasse exstirpierte die Rippe, worauf alle Beschwerden schwanden.

20. Grounauer. Eine 28jährige Köchin litt schon längere Zeit an Magenbeschwerden; in den letzten Monaten nahmen diese erheblich zu, und seit den letzten drei Wochen klagte sie über Ameisenlaufen im linken Arm und in den Fingern. In der linken Supraclaviculargrube wurde ein unbeweglicher, glatter, haselnußgroßer Tumor konstatiert, dessen oberes Ende gegen den Proc. transversus des 7. Halswirbels die Richtung inne hielt, während die untere Grenze des Tumors wenig oberhalb der Mitte der Clavicula lag. Die Motilität des Armes war ungestört, die Sensibilität war durch Parästhesie nach hinten und oben beschränkt. Die Halsrippe wurde reseziert, daraufhin schwanden alle Beschwerden.

21. Borchardt. Ein 22jähriges Mädchen klagte seit Jahren über Kribbeln im linken Arm, besonders im 4. und 5. Finger und über Schwächegefühl dieses Armes. Die Beschwerden steigerten sich, wenn Patientin einen steifen Kragen trug. Im äußeren Winkel des Trigonum omotrapezoides, dicht über der Clavicula, palpierte man eine kastaniengroße, flache Vorwölbung, deren unterer Rand Pulsation zeigte. Diese Vorwölbung ergab bei genauerer Untersuchung, daß es sich um einen unbeweglichen, harten Tumor handelte, dessen untere Begrenzung nicht festzustellen war, denn zwischen ihm und der Clavicula konnte man nicht in die Tiefe gelangen. Hinten verlief sich der Tumor in einer Art Knochenspange, welche sich gegen die Wirbelsäule hin erstreckte. Äußerst schmerzhafte Stränge ließen sich bei Palpation der Geschwulst nachweisen, die offenbar dem Bra-

chialplexus angehörten. Rechts war ebenfalls eine kleine Vorwölbung von der Größe einer Fingerkuppe, welche ähnliche Schmerzhaftigkeit verursachte. Die Diagnose auf Halsrippe wurde durch die Operation bestätigt. Nach der Resektion trat Paralyse des Armes auf, die auf die gewaltsame Entfernung des Brachialplexus zurückgeführt wurde. Diese Erscheinung schwand allerdings nach eineinhalb Jahren vollständig. Es blieb nur eine geringe Schwäche des Armes zurück.

22. Derselbe. Im Anschluß an eine Diphtherie erkrankte eine 35 jährige Frau plötzlich an Schmerzgefühl im Nacken und im linken Arme. Zufällig wurde bei der Untersuchung eine Halsrippe auf der linken Seite gefunden. Im Gebiete des ganzen Plexus brachialis wurde eine Herabsetzung der Sensibilität für alle Empfindungsqualitäten konstatiert. Nach der Resektion der Halsrippe schwanden alle Beschwerden.

23. Derselbe. Eine Frau in mittleren Jahren, welche seit acht Monaten an reißenden Schmerzen im Arm litt, klagte über Druckgefühl im Hals und Heiserkeit. Weiter trat noch starke Schwäche des rechten Armes hinzu. Oberhalb der linken Clavicula war deutliche Pulsation der Subclavia fühlbar. Unter ihr ließ sich eine Knochenspange palpieren, die nach der Clavicula hinzog und steil nach hinten oben verlief. Eine etwas längere Knochenspange ließ sich auf der rechten Seite nachweisen. Diese hob die Subclavia in die Höhe. Der Plexus lief über das Gefäß hinweg. Bei Druck auf denselben entstand Schmerz im

Arm und das Gefühl des Eingeschlafenseins. Laryngoskopisch zeigte sich rechtsseitige Rekurrenslähmung. Die motorische Kraft im rechten Arm und Bein war herabgesetzt, ebenso bestand deutliche Ataxie des rechten Armes. Die Tastempfindung und das Gefühl für warm und kalt und für Schmerzen war auf der ganzen rechten Körperhälfte herabgesetzt. Ferner wurde eine Areflexie der rechten Cornea und Gaumensegelparese konstatiert. Die Reflexe waren rechts herabgesetzt. der Trizepsreflex fehlte. Eine Besserung trat nach der Resektion der Rippe nicht ein. Borchardt ist der Ansicht, daß hier neben der Halsrippe eine Gliosis bulbo-spinalis vorlag. Die Rekurrenslähmung wäre also nicht auf mechanische Weise zu erklären, sondern als bulbäres Symptom aufzufassen.

24. In dem Werk „Tumeurs osseuses du cou", Paris 1900, berichtet Planet von einem Halsrippenfall bei einem 30jährigen Patienten; vor 12 Jahren bemerkte dieser nach einem Sturz eine knochenharte Geschwulst oberhalb der rechten Clavicula. Schmerzgefühl, Taubsein im linken Arm und Heiserkeit der Stimme stellten sich ein. Die Heiserkeit ließ eine Rekurrenslähmung vermuten. Rechts konnte man einen knochenharten Tumor bis zur Wirbelsäule verfolgen, links bestand auch ein halb so großer Tumor, über den die Subclavia liegt. Die Operation, bei der die Pleura angerissen wurde, zeigte, daß es sich um eine Halsrippe handelte, die am sternalen Ende der linken Brustrippe inserierte. Es erübrigt sich mitzuteilen, daß die Operation glücklich verlief

und unter Massage und Elektrizität die Beschwerden bald verschwanden.

25. Der von Tilmann mitgeteilte Fall spricht von einer 44jährigen Näherin, die über Schmerzen in der linken Halsseite klagte. Bei Hinfassen bemerkte sie einen harten Knochen, der beim Drehen des Kopfes und beim Liegen störte. Jetzt nach 7 Jahren magerte der linke Daumenballen ab. Sie klagt über Kribbeln und Kältegefühl im linken Arm und über anfallsweise von der linken Halsseite bis in die Hand hinein schießende Schmerzen. Zuweilen sollen auch Schlingbeschwerden und Heiserkeit aufgetreten sein. In der Fossa supraclavicularis befindet sich je 1,5 cm hinter dem lateralen Rande des Musc. sternocleidomastoideus, 3 cm über der Mitte der linken Clavicula ein haselnußgroßer Tumor von Knochenkonsistenz, der sich als schmale Knochenspange nach hinten bis zur Gegend des 7. Halswirbels fortsetzt, nach vorn sich unter der Clavicula verliert. Über der Mitte des Schlüsselbeines eine mit dem Puls synchrone rhythmische Vorwölbung der Haut, die durch die Arteria subclavia bewirkt wird. Der Radialpuls ist beiderseits gleich. Die Muskulatur des linken Armes schlaffer als die des rechten.

Außerdem bestanden hysterische Beschwerden. Links ist deutlich Atrophie der Volarseite des Daumenballens, entsprechend dem M. abductor und opponens pollicis. Die rohe Kraft des linken Armes ist geringer als die des rechten, die Bewegungen des linken Armes werden langsamer und ungeschickter ausgeführt. Die atrophischen

Muskeln zeigen Entartungsreaktion, die Sensibilität war nicht gestört. Die Diagnose wurde auf eine Halsrippe gestellt, dieselbe wurde exstirpiert. Die subjektiven Beschwerden verschwanden. Die Atrophie bestand nach vier Monaten noch. (Vgl. Schottländer, Diss. Leipzig 1901.)

26. Dejerine et Armand, 1901. Eine Frau von 33 Jahren klagte über Schmerzgefühl im linken Oberarm, außerdem bestand Parese und Anästhesie im Gebiete des 5. und 6. Zervikalnervs. Auf der rechten Seite bestand nur eine leichte Hypästhesie. Das Röntgenbild ergab beiderseits eine überschüssige Halsrippe, die auf der linken Seite ausgebildeter als rechts, nach ihrer Resektion alle Störungen schwinden ließ.

27. Bei dem von Bernhardt 1904 in Berlin veröffentlichten Fall handelt es sich um eine Kombination von Halsrippe mit isolierter Lähmung des Nervus suprascapularis dexter. Ein 41 Jahre alter Schlächter klagte seit einem Jahre über eine Schwäche in der rechten oberen Extremität, so daß er schwere Lasten nicht mehr tragen konnte. Auch bestanden Schmerzen in der rechten Nackenseite und der rechten Schulter. Die Untersuchung ergab nun, daß eine Störung der Sensibilität objektiv nicht vorhanden war. Die rechte Schulter stand etwas tiefer als die linke. Der M. infraspinatus schien zänzlich verschwunden. Auch der Muskel supraspinatus dexter zeigte deutliche Zeichen einer Atrophie. Die übrigen Muskeln der oberen Extremität waren vollkommen normal bis auf den M. pectoralis, der leicht abgemagert war. Da der Infraspinatus weder für

den faradischen noch für den galvanischen Strom vom Erbschen Punkte aus erregbar war, liegt es auf der Hand, daß es sich um eine isolierte Lähmung im Bereiche des rechten Nervus M. suprascapularis, um eine atrophische Paralyse der Musculi supraspinatus und infraspinatus handelte. Durch das Röntgenbild wurde festgestellt, daß in beiden Oberschlüsselbeingruben der Tumor der sich vom 7. Halswirbel bis zur Clavicula erstreckte, in der Tat eine Halsrippe war. Ob die nervösen Störungen infolge der Halsrippe auftraten, oder ob es sich um eine isolierte Erkrankung des N. suprascapularis handelte, kann schwer festgestellt werden. Höchstwahrscheinlich war es ein zufälliges Zusammentreffen dieser beiden Phänomene, wie Bernhardt auch annimmt.

28. In seiner Schrift „Über das Vorkommen und die klinische Bedeutung der Halsrippe beim Menschen" berichtet derselbe Verfasser von einer Frau von 30 Jahren, die seit den letzten 2 Jahren über ein Gefühl von Eingeschlafensein der rechten Hand klagte. Die Untersuchung stellte fest, daß die Bewegungen im Schulter- und Ellenbogengelenk normal ausführbar waren, ebenso die Bewegungen in der Hand und in den Fingern. Feinere Arbeiten, wie Nähen unr Häkeln waren ihr unmöglich auszuführen. Überhaupt zeigte sie große Ungeschicklichkeit und Ataxie der Finger. Wurden der Pat. kleine Gegenstände in die Hand gelegt, so konnte sie dieselben nur schlecht rekognoszieren. An den kleinen Handmuskeln war eine Atrophie nicht nachweisbar; eine Entartungsreaktion war auch nicht vorhanden. Bei der Pal-

pation konstatierte man auf beiden Seiten in der Oberschlüsselbeingrube einen knochenharten, spangenförmigen Körper, der sich nach aufwärts bis zum letzten Halswirbel hinzog und sich nach abwärts unter dem Schlüsselbein verlor. Obgleich keine abnorme Pulsation der Subclavia vorhanden war, auch der Puls der Armarterien auf beiden Seiten nichts Absonderliches zeigte, sprach Bernhardt diese Gebilde doch für Halsrippen an und machte sie für die Empfindungsstörungen verantwortlich, weil, wie er meinte, die Halsrippen die sensiblen Nerven des Brachialplexus beeinträchtigten.

29. Schönebeck. 1905. Ein 18jähriges Mädchen erkrankte vor 13 Jahren unter höchst auffälligen Erscheinungen; das linke Auge wurde kleiner, die linke Wange wurde dicker, so daß das Gesicht ganz asymmetrisch erschien. Nach Massage stellte sich vorübergehende Besserung ein, doch erkrankte das Kind mit 15 Jahren wieder. Das rechte Bein war steif und wurde nachgeschleppt. Bei der Untersuchung ergab sich in der linken Supraklavikulargrube ein Tumor von knochenharter Konsistenz, der durch Gestalt und Größe die Diagnose auf Halsrippe erleichterte. Das Röntgenbild bestätigte den Verdacht. Es zeigt eine linksseitige Halsrippe, die mit der 1. Brustrippe knöchern verbunden war. Auch rechts wurde eine solche bemerkt, aber ohne Exostose.

30. Murphy. 1905. Der betreffende Fall von Halsrippe täuschte wegen der starken Pulsation in der linken oberen Schlüsselbeingrube ein

Aneurysma der Subclavia vor. Durch Resektion der Halsrippe wurden alle Beschwerden, Taubsein der Finger, Kribbeln usw. geheilt. Nach Verfasser entwickeln sich die Halsrippen nicht vor Eintritt der Pubertät, und sie gehen von den Ossifikationszentren der Proc. transvers. aus. Die Symptome bestehen in Erscheinungen von seiten des gedrückten Nervenplexus und der gedrückten Arterie, welche jedoch niemals so stark werden, daß es zur Gangrän kommt. Die Vena subclavia ist durch den M. scalenus anticus vor dem Drucke der Halsrippe geschützt.

31. C. B. Keetly stellt im selben Jahre eine Patientin mit der gleichen Abnormität vor. Sie klagt über zeitweisen Schmerz an der Lateralseite des Oberarmes und des Halses, und es tritt dann gleichzeitig eine Änderung in der Stimme ein. Die Muskeln sind nicht atrophiert.

Keetly hat auch bei seinen sonstigen Fällen keine Parese beobachtet, dagegen starkes Pulsieren der Arteria subclavia, und manchmal entstehen echte Aneurysmen. Auch ist von Thrombose und Gangrän berichtet worden.

32. Hauswirth. 1906. Bei einer 17jährigen Näherin traten 10 Tage vor der Beobachtung ohne sichtbare Ursache Schmerzen über dem linken Schlüsselbein auf, die in die Schulter ausstrahlten. Der linke Arm fühlte sich kälter an als der rechte. Etwa $1^1/_2$ Zoll über der Mitte des Schlüsselbeines fand sich eine Schwellung, die auf Druck schmerzhaft war. Das Röntgenbild bestätigte die Halsrippendiagnose. Da innerhalb vier Tagen der ganze Arm rigid, die Finger leicht

gebeugt und steif gehalten wurden, die leichteste Bewegung Schmerzen machte, Hand und Vorderarm anschwollen, blau und kalt wurden und Hypästhesie eintrat, wurde operiert. Die Rippe, die $1^1/_4$ Zoll lang und $^1/_4$ Zoll breit war, ging von dem 6. Halswirbel aus, war an der Spitze mit der 1. Rippe durch ein fächerförmiges, fibröses Band verbunden, das auf den Plexus drückte, komprimierte nicht die Subclavia, aber war von zahlreichen dilatierten Venen gekreuzt. Vollkommenes Schwinden der Beschwerden.

33. Frank schreibt in der „Deutschen med. Wochenschrift", 1908, von einer 18jährigen Patientin, welche sich die linke Halsgegend dadurch verletzte, daß beim Milchtragen der mit Eimern beschwerte Bügel abrutschte. Es traten heftige Schmerzen mit Taubheitsgefühl im ganzen linken Arme auf, so daß die Aufnahme ins Krankenhaus erforderlich wurde. Hier wurde folgender Befund erhoben: Linksseitige Halsrippe, Kontusion derselben und Läsion des Plexus cervicalis. Da die Beschwerden der Patientin bei expektativer Therapie zunahmen und im linken Arme neben Kältegefühl und Parästhesie auch eine deutliche Atrophie auftrat, wird die Exstirpation der Halsrippe vorgeschlagen. Operation, Heilung per primam, Entlassung nach drei Wochen. Die Atrophie des linken Armes hatte sich wohl gebessert bei der Nachuntersuchung nach einiger Zeit, war aber noch nicht geschwunden.. In geringem Maß bestanden die vor der Operation angegebenen Beschwerden noch fort. Die Berechtigung auf Unfallrente war, da Patientin bis zu demselben nichts

von ihrer Anomalie gewußt hatte, nicht zu bestreiten. Zweifelsohne ist ein Trauma als Ursache der Beschwerden anzusehen. Der Fall hat eine gewisse Ähnlichkeit mit den bereits von Planet, Poland und de Quervain angeführten.

34. Dr. Felix Davidsohn, 1908. Es handelt sich um eine 35jährige Dame, die früher stets gesund gewesen war. Eines Nachts hatte sie einen sehr lebhaften Traum, sie glaubte sich verfolgt und machte mit dem Kopfe und rechten Arm eine heftige Abwehrbewegung; darüber erwachte sie und verspürte sogleich Schmerzen in der rechten unteren Halsgegend, die so stark wurden, daß sie einen Arzt aufsuchen mußte. Der behandelnde Arzt überwies sie zur Röntgendurchleuchtung dem Verfasser, und es wurde eine rechtsseitige Halsrippe festgestellt, welche unter Zwischenschaltung eines Gelenkes einen Ansatz an der 1. Rippe hatte. Die Winkelstellung in dem Gelenke betrug fast 90^0. Also auch in diesem Fall hat ein Unfall, die Abwehrbewegung und Seitendrehung im Verlauf des schreckhaften Traumes, die Entdeckung der Halsrippe herbeigeführt, welche doch vorher niemals Beschwerden gemacht hatte und die sich erst bei Einwirkung außergewöhnlicher Gewalt als pathologisches Gebilde dokumentierte. (Vgl. den vorhergehenden Fall von Frank in Flensburg.)

35. In seiner Dissertation berichtet Deitmar 1907 von einem Halsrippenfall bei einem 24jährigen Zimmermädchen, bei welchem die Halsrippe als solche nicht sogleich erkannt wurde, sondern für ein Aneurysma infolge einer Exostose der

1. Brustrippe gehalten wurde. Patientin erkrankte vor elf Monaten an rheumatismusähnlichem Schmerzgefühl, das bald in der Vola manus, bald auf dem linken Handrücken auftrat. Im Sommer verschwanden die Schmerzen, kehrten im Winter jedoch wieder; mitunter wurde der Arm ganz blaß und gefühllos, so daß sich Patientin brannte, ohne daß sie es merkte. Die Untersuchung ergab am Außenrande des Sternocleidomastoideus eine flache, taubeneigroße Geschwulst über der Mitte der linken Clavicula. Die Haut darüber war leicht verschieblich, die Geschwulst lag unten dem oberen Rande und der hinteren Fläche der Clavicula an. Die Geschwulst, die weich und nachgiebig war, zeigte in ihrer hinteren Partie knochenharte Konsistenz. Deutliche Pulsation war bei dem leichtesten Druck fühlbar. Schwirren und Blasen konnte nicht konstatiert werden. Bei einer Bewegung des Armes nach hinten und oben schwand der Puls an sämtlichen Arterien des linken Armes, und die linke Hand wurde schneeweiß. Die Sensibilität und Motilität des Armes war ungestört. Die Diagnose lautete zunächst auf ein Aneurysma der Subclavia, bedingt durch eine Exostose der 1. Brustrippe. Das Vorhandensein einer Halsrippe wurde durch die Operation einwandfrei festgestellt.

36. Schaefer, 1908. Eine 35jährige Frau klagte über eine Vorwölbung der linken Supraklavikulargrube. Man konstatierte an dieser Stelle eine harte Geschwulst. Anfänglich wurde dieser Tumor für tuberkulöser Natur gehalten, doch stellte sich bald heraus, daß er eine Halsrippe

war. Perkutorisch konstatierte man Schallverkürzung, die Auskultation ergab fast reines Vesikuläratmen. Über der rechten Lungenspitze war geringfügige Verkürzung des Schalles und das Atmen unrein.

37. Der zweite vom selben Autor angeführte Fall zeigte deshalb große Ähnlichkeit mit dem ersten, weil die Patientin, ein 30jähriges Mädchen, unter der Diagnose „Dämpfung mit tympanitischem Beiklang und tuberkulösen Lymphdrüsen in der rechten Supraklavikulargrube" kam. Die in der rechten Oberschlüsselbeingrube befindliche Geschwulst, die sich knochenhart anfühlte und sich bis zur Wirbelsäule hinzog, stellte das Röntgenbild als eine Halsrippe dar. Die Auskultation ergab über der rechten Lungenspitze rauhes Inspirium, über der linken etwas unreine Atmung. Es ist besonders interessant, daß hier in zwei Fällen Halsrippen zu einer falschen Diagnose geführt haben.

38. G. B. Hunt, 1909. Der im „Brit. med. Journ.", 1909, Aug. 7, beschriebene Fall von klonischem Krampf des Zwerchfells unterscheidet sich von gewöhnlichen dieser Art dadurch, daß beim Schlucken die Stimmritze während des Krampfes offen blieb. Ein nervöses, blutarmes Mädchen von 16 Jahren mit einer Halsrippe an der linken Seite bekommt nach einer Überanstrengung plötzlich des Nachts klonische Krämpfe des Zwerchfells, aber ohne den schallenden Laut, der sonst den Zwerchfellkrampf zu begleiten pflegt. Trotz aller angewandten Mittel hielt der Krampf 14 Tage lang an, Tag und Nacht, und brachte

die Patientin in einen lebensgefährlichen Zustand. Da man einen Zusammenhang mit einer Halsrippe vermutete, so wurde sie in Narkose reseziert. Vor ihrer Vorderfläche verlief der Plexus brachialis. Nach sorgfältiger Befreiung der Rippe aus der Pleurakuppel wurde sie mit Periost in ungefähr 5 cm Länge entfernt. Das Stück verlief von seiner Gelenkverbindung mit dem Proc. transvers. des 7. Halswirbels bis zur Innenfläche der 1. Rippe, mit der es knorpelig vereinigt war. Der Nervus phrenicus kam nicht zu Gesicht. Von dem Eintritt der Narkose an kehrte der Krampf nicht wieder. Die Operation wurde vor zwei Jahren gemacht. Nach Ansicht des Autors kam der Krampf des Zwerchfells zustande durch Reizung des Phrenicus, der bei seinem Verlauf entlang der Vorderfläche des Scalenus anticus von der Halsrippe gedrückt werden mußte.

39. v. Malaisé. Halsrippe. 50jähriger Offizier, degenerative Lähmung der Mm. extens. indic. propr., extens. digit. comm. Es traten vage Schmerzen bald an der Außen-, bald an der Innenseite desselben Armes auf. Der Armreflex war daselbst abgeschwächt. Objektive Sensibilitätsstörungen bestanden nicht. Der übrige Befund war absolut normal, besonders auch am anderen Arm. Obwohl bei dem gedrungenen kurzen Hals nichts palpabel war, wird bei dem Fehlen jeder neuritischen Ätiologie eine Halsrippe diagnostiziert. Im Röntgenbilde zeigte sich eine starke Halsrippe mit sehr ausgesprochener Krümmung nach unten und vorn und einer nach der betreffenden Seite konvexen Skoliose. Für das Auftreten

der Symptome wurden senile Veränderungen an der Wirbelsäule verantwortlich gemacht, die besonders dann zur Geltung kommen mußten, wenn das periphere Ende der Halsrippe mit dem Knopel der 1. Rippe verschmolzen war und diesen verknöcherte.

40. Derselbe. Ein 17jähriger Bäcker bemerkte, daß eine Wunde an der linken Halsseite Schmerzen irgendwelcher Art nicht verursachte. In der Höhe des 7. Proc. transvers. fand sich eine deutliche Prominenz, die als Halsrippe angesprochen und durch das Röntgenbild als solche bestätigt wurde. Weiterhin bestand links Anästhesie für alle Qualitäten in den drei obersten Zervikalsegmenten. Im übrigen Nervenbefund ohne Besonderheiten. Daß die Halsrippe die sensiblen Ausfallserscheinungen in genannter Verbreitung macht, erscheint ausgeschlossen. Wahrscheinlich handelt es sich um eine Gliose des linken Hinterhorns des obersten Zervikalabschnittes, wodurch auch die Ausläufer der spinalen 5. Wurzel in Mitleidenschaft gezogen wurden.

41. Nickol beschreibt 4 selbstbeobachtete Fälle, die ich hier folgen lasse:

Eine 42 Jahre alte Frau war bis zum 36. Lebensjahre ganz gesund, dann stellten sich Husten und Auswurf ein. Sie kam wegen Lungenspitzenkatarrh in Behandlung. Gänzlich ohne Beschwerden ist sie seitdem nie gewesen. In letzter Zeit haben dieselben zugenommen, und Patientin ist stark abgemagert. Über der linken Lungenspitze bis zum 2. Interkostalraum ist der Schall stark

verkürzt, ebenso hinten bis zur Mitte der Scapula. Man hört über der Lunge im Bereiche der Dämpfung verschärftes Inspirium, das Inspirium ist stark verlängert und sehr rauh. Nach kurzen Hustenstößen hört man kleinblasiges, nichtklingendes Rasseln. Die rechte Spitze ist frei. In der Fossa supraclavicularis sinistra fällt ein etwa taubeneigroßer Tumor in die Augen, und man bemerkt nach außen von der am stärksten prominierenden Stelle eine deutliche Pulsation. Die Geschwulst ist hart, glatt und fast unbeweglich. Bei stärkerem Druck hat Patientin Schmerzen, die in den Nacken hinein ausstrahlen. Nach hinten setzt sich die Geschwulst in eine schmale Knochenspange fort, die bis zur Wirbelsäule reicht, auch nach unten läßt sich ein Fortsatz abgrenzen, der unter der Clavicula verschwindet.. Rechts ist keine Halsrippe nachweisbar. Außerdem hat Patientin eine linkskonvexe Skoliose der unteren Hals- und oberen Brustwirbel und eine kompensatorische mit der Konvexität nach rechts im unteren Thoraxteile. Störungen von seiten der Zirkulation und des Nervensystems bestanden nicht.

42. Derselbe. Fräulein W., 48 Jahre alt, war gesund bis zum 27. Lebensjahre. Seit mehreren Jahren hat sie Husten und Trockenheit im Halse. In letzterer Zeit ist ihr Ernährungszustand sehr viel schlechter geworden. Bei Betrachtung des Thorax sieht man in beiden Supraklavikulargruben eine Prominenz, die links ausgeprägter ist als rechts. Palpatorisch fühlt man links eine knöcherne schmale Spange, deren Spitze 5,5 cm vom Sternoklavikulargelenk entfernt ist und 1,5 cm

über der Clavicula in fast horizontaler Richtung zur Halswirbelsäule hin verläuft. Rechts fühlt man ebenfalls eine knöcherne Resistenz, doch läßt sich diese nicht sicher abgrenzen. Pulsation ist weder rechts noch links zu sehen. Im Röntgenbilde erkennt man eine beiderseitige Halsrippenbildung, links ist dieselbe jedoch stärker entwickelt als rechts. Über beiden Lungenspitzen sind deutliche Zeichen des Katarrhes nachweisbar. Die Dämpfungen in den Fossae supraclaviculares und supraspinatae lassen sich für die Diagnose der Spitzenaffektion nicht verwerten, da die Resistenzen allein schon eine Abschwächung des Schalles hervorrufen; aber das verlängerte Exspirium, die feinblasigen Rasselgeräusche im Verein mit den anamnestischen Angaben rechtfertigen doch die Diagnose einer tuberkulösen Spitzenerkrankung. In letzter Zeit klagte Patientin auch über ziehende Schmerzen, die nach hinten oben ausstrahlten, besonders auf der linken Seite, doch bestanden auch rechts in derselben Gegend ab und zu Schmerzen. Wenn sie längere Zeit arbeitet, so nehmen die Schmerzen an Heftigkeit zu. Es stellt sich Steifigkeit im Nacken ein, und dazu gesellen sich schießende Schmerzen in beiden Armen, die in die Gegend des Handgelenkes ausstrahlen.

43. Derselbe. Bei einem 30jährigen Fräulein sieht man in beiden Oberschlüsselbeingruben eine kleine Vorwölbung der Haut. Man fühlt beiderseits eine knochenharte Konsistenz, die man bei der mageren Patientin als knöcherne schmale Leisten bis zum untersten Teile der Halswirbel-

säule verfolgen kann. Rechts ist die Rippe stärker entwickelt als links. Die Wirbelsäule zeigt eine skoliotische Verkrümmung nach rechts im unteren Hals- und oberen Brustabschnitte. Übt man auf der rechten Seite einen Druck auf den Tumor aus, so empfindet die Patientin ziemlich heftige Schmerzen in der Scapula. Links läßt sich eine Druckempfindlichkeit nicht feststellen. Eine Atrophie der Muskulatur der Schulter besteht nicht, ebenso keine Sensibilitätsstörung. Über beiden Lungenspitzen ist das Inspirium rauh, Exspirium sehr stark verlängert, zudem hört man klein- und mittelblasige Rasselgeräusche. Rechts reicht die Dämpfung bis zum zweiten Interkostalraum, links ist dagegen in der Fossa infraclavicularis eine Dämpfung nicht zu konstatieren.

44. Derselbe. Frau N., 42 Jahre alt, klagt seit 8 Jahren über trockenen Husten; in der letzten Zeit traten Appetitlosigkeit und starke Nachtschweiße ein. Pat. magerte stark ab. In der linken Fossa supraclavicularis bemerkt man eine kleine Vorwölbung. Beim Betasten erweist sich diese als ein harter Tumor, der fingerbreit über der Clavicula nach hinten zur Halswirbelsäule verläuft und sich als Halsrippe leicht erkennen läßt. Über dem linken Apex hört man verschärftes und stark verlängertes Exspirium und kleinblasiges Rasseln, ebenso hinten in der Obergrätengrube. Die rechte Lungenspitze ist gesund, es besteht ferner eine leichte Zervikodorsalskoliose mit der Konvexität nach links. Störung der Zirkulation und des Nervensystems hat Patientin nie gehabt, auch bestehen jetzt keine.

45. Virus, 1911. Eine 56jährige Witwe klagte über rheumatische Beschwerden an Armen und Beinen und beantragte daraufhin Invalidenrente. Es wurde in der rechten Oberschlüsselbeingrube ein Tumor konstatiert, der von der Patientin seit 2 Jahren schon beobachtet, vom Proc. transvers. des letzten Halswirbels ausging und länglich und hart anzufühlen war. Das Röntgenbild zeigte außer dem vergrößerten Querfortsatz eine Knochenspange, die vom Proc. costarius horizontal nach unten verlief und nach einer Länge von 6 cm unter einem Winkel von 110° sich mit einem Knochenstück verband, welches seinerseits wieder auf dem Brustkorb ruhte. Die linke Seite zeigt ein Rippenrudiment, etwa 2 cm lang. Äußerst stark war die Druckempfindlichkeit, so daß offenbar die in den Armen auftretenden Schmerzen nicht rheumatischer Natur, sondern durch die Halsrippe bedingt waren.

46. Im selben Jahre beschreibt Schottländer einen Halsrippenfall, bei dem eine Vorwölbung an der rechten Halsseite des Patienten über dem Schlüsselbein bemerkbar wurde. Pat. klagte schon seit zwei Jahren über Schmerzgefühl an dieser Stelle. Im unteren seitlichen Halsdreieck war eine knochenharte Geschwulst zu fühlen, die 6 cm lang von der Wirbelsäule ausging, in der Höhe des 6. Halswirbels und sich seitlich und nach vorn erstreckte. Im Bereiche der Nerven des rechten Armes bestand keinerlei Lähmungserscheinung. Die Resektion der Halsrippe, als solche wurde sie durch die Operation bestätigt, beseitigte alle Beschwerden.

47. Derselbe. Eine Frau in mittleren Jahren bemerkte vor 10 Jahren zum ersten Male einen harten, schmerzhaften Tumor. Sie ging zu einem „Schäfer", welcher die Geschwulst besprach, und auf diese Weise soll sie verschwunden sein. Nach einer Geburt erkrankte Patientin neuerdings und hatte das Gefühl, als ob der rechte Arm eingeschlafen wäre. Auch klagte sie über Taubheitsgefühl in der rechten Hand, und sie bemerkte, daß dieser allmählich abmagerte. In der Oberschlüsselbeingrube fand man 5 cm über der Clavicula eine Geschwulst von knochenharter Konsistenz, die sich nach dem letzten Halswirbel hinzog. Ein Knochenstück, das sich bis hinter die Clavicula in der Richtung nach der 1. Rippe verfolgen ließ, setzte sich an das vorspringende Ende des Tumors an. In der rechten Oberschlüsselbeingrube war eine geringe Schallverkürzung zu konstatieren. Ebenso war Schwund der Muskulatur am rechten Arm und an der rechten Hand zu bemerken, und die rechte Hand zeigte außerdem eine starke Atrophie der tiefen Muskeln des Daumen- und Kleinfingerballens. Auch die Beuge- und Streckmuskeln des Vorderarmes waren stark atrophisch, und die Sensibilität war ebenfalls stark beeinträchtigt. Der Dynamometer zeigte rechts auf 0, links auf 45. Gleiche Verhältnisse bestanden an der Vola manus und an der Beugefläche des Vorderarmes, wie an der Radialseite des Handrückens, an welcher die Sensibilität gleichermaßen herabgesetzt war wie an der ulnaren Seite. Das Gefühl für warm und kalt, für die Betastung mit der Spitze oder mit

dem Kopf einer Nadel war im ganzen Bezirk schlecht.

Die Diagnose lautete auf sensible motorische Lähmung im Gebiet der rechten Nn. medianus, radialis und ulnaris, hervorgerufen durch eine 7. Halsrippe, die auf den Brachialplexus drückte. Die Resektion der Rippe wurde der Patientin vorgeschlagen, aber von ihr verweigert.

* * *

Zum Schluß möchte ich einen mir von Herrn Oberarzt Privatdozent Dr. Ach überwiesenen Fall über Halsrippe anführen, der aus der Münchner Chirurgischen Klinik stammt.

KRANKENGESCHICHTE.

Anamnese: Ein 19 Jahre alter Schneider litt angeblich seit dem 9. Lebensjahr an einer langsam zunehmenden Schwellung der linken Supracliviculargrube. Diese Schwellung verursachte im Sommer 1912 stärkere Schmerzen, so daß Patient veranlaßt wurde, das Krankenhaus aufzusuchen. Eine Operation wurde vorgeschlagen, aber verweigert. Im August 1913 wurde die vorgeschlagene Operation in Schärding (Oberösterreich) vorgenommen, und zwar wurde angeblich eine Halsrippe, viel Fett und Fleisch entfernt. Bei dem Eingriff trat eine stärkere Blutung auf, die jedenfalls auf ein Anreißen der Subclavia zurückzuführen ist. Weiter war es wahrscheinlich nicht eine Halsrippe, die entfernt wurde, wie man irrtümlich annahm, sondern eine exostotische Wucherung. Nach sechswöchentlicher Behandlung, von denen während vier Wochen

der Arm am Brustkorb fixiert war, wurde Patient mit vernarbter Wunde entlassen. Seitdem bestehen brennende Schmerzen auf der linken Brustseite und in der linken Fossa supraclavicularis.

In der Wärme lassen die Schmerzen nach, um im kalten Luftzug vermehrt wiederzukommen. Seit Anfang November 1913 muß Patient angeblich die aufgenommenen Nahrungsmittel oft sofort, oft eine halbe bis eine Stunde nach dem Essen täglich erbrechen.

Der linke Arm konnte nie höher als bis in die Horizontale gebracht werden.

Als Kind hat Pat. angeblich einmal Lungenentzündung durchgemacht; in seiner Familie weiß er keine vorgekommenen Krankheiten zu nennen.

Status praesens: Kleiner, etwas grazil gebauter junger Mann in mäßigem Ernährungszustand, von etwas schlaffer Muskulatur und geringem Fettpolster; die mittlere Blustwirbelsäule ist nach rechts konvex ausgebogen; etwa 3 cm und links vom 1. Brustwirbel in der Rippenwinkellinie ist ein etwa pfenniggroßer, knochenharter Vorsprung unter gut verschieblicher Haut zu tasten. Der linke Angulus scapulae steht 3 cm höher als der rechte. Unter dem oberen, spastisch kontrahierten Rand des Cucullaris ist in der Scapularlinie ein sehr derber, walnußgroßer, äußerst druckempfindlicher Tumor zu fühlen. In der linken Oberschlüsselbeingrube verläuft eine 6 cm lange, ziemlich frei verschiebliche Narbe. Der M. cucullaris ist dauernd kontrahiert; dadurch ist die ganze linke Schulter nach oben verzogen.

Der linke Arm kann nicht über die Horizontale nach oben erhoben werden. Die Bewegung nach hinten und vorn, außen und innen ist ohne Störung. Der linke Deltoideus erscheint gegen den rechten atrophisch. Es bestehen keine Motilitätsstörungen von seiten des Radialis, Medianus und Ulnaris. Wahrscheinlich leichte Hyperästhesie über dem linken Schultergelenk.

Innere Organe ohne krankhaften Befund.

Im Erbrochenen wurde nichts Pathologisches gefunden.

Urin frei von pathologischen Beimengungen.

Die Schmerzen durch Wärmeapplikation günstig beeinflußt.

24. November: Befund völlig unverändert. Zwecks eventueller Operation wurde Patient von der medizinischen nach der chirurgischen Klinik verlegt.

Status praesen 24. 11.: Unverändert gegen den bereits festgelegten.

29. 11.: Röntgenaufnahme: Sichtbare Halsrippe zieht neben der Wirbelsäule links vom Proc. transvers. des 6. Zervikalwirbels bis 2./3. Brustwirbel herab. Spina scapulae verläuft links weiter gegen die Wirbelsäule und höher hinauf als rechts..

3. 12.: Klagen gleichbleibend. Auf Wärmeapplikation Besserung der subjektiven Beschwerden.

15. 12.: Allgemeinstatus unverändert.

29. 12.: Ohne Veränderung.

1. 1. 14: Schmerzen unter warmer Kompresse kleiner, aber noch immer Stichempfindung an der linken Schulter. Guter Allgemeinzustand.

15. 1. 14: Schmerzen noch auf der linken Schulter (Plexus brachialis). Allgemeinzustand sonst vorzüglich. Puls an den Arteriae radiales gleich stark. In den beiderseitigen Oberschlüsselbeingruben keine Pulsation fühlbar, ebenso nicht an dem Tumor. In der linken Supraklavikulargrube ist ein systolisches, scharf hauchendes Gefäßgeräusch auskultierbar.

19. 1. 14: Status idem.

23. 1. Operation in Mischnarkose (Oberarzt Dr. Ach): Schnittlinie in der Höhe des 7. Halswirbels im Bogen bis zur Articulatio sternoclavicularis reichend. Freilegung des Plexus brachialis nach Durchtrennung der dicken Muskulatur (Trapecius, Omohyoideus und hintere Partie des Sternocleidomastoideus); der Plexus zeigt sich äußerst straff gespannt; nach weiterer Freilegung der großen Gefäße hinter der Clavicula findet sich ganz in der Tiefe ein Widerstand knöcherner Art, welcher der Halsrippe zu entsprechen scheint. Nach hinten zu findet sich, abgetrennt von der exostotisch vorragenden Scapula, hart neben der Wirbelsäule die mit dem 7. Querfortsatz artikulierende, gerade nach unten ziehende Halsrippe. Nach Freilegung des Anfangsteiles derselben wird sie exartikuliert und ca. 5—6 cm weit reseziert, worauf die Enden weit klaffend und der ganze Schultergürtel frei heruntersinkt. Durch diese Art des Vorgehens bei der Operation wird das Gefäßsystem vollkommen geschont, ein zufälliges ungewolltes Verletzen der Subclavia relativ ausgeschlossen. Die Spannung des Plexus ist damit

aufgehoben. Trapecius wird vereinigt, der Musc. omohyoideus und sternocleidomastoideus bleiben getrennt, um nicht den Hochstand der Schulter und Schiefhals wieder zu erhalten; Fettnähte und Hautnähte; Deckverband.

2. 2.: Am 26. 1. wurden die Tampons entfernt; geringe Sekretion. Am 31. 1. wurden die Nähte entfernt; Wunde vollkommen reaktionslos geschlossen; subjektive Beschwerden nachgelassen; Bewegungen im Ellbogen- und Handgelenk intakt; aktives Heben der Schulter im Schultergelenk nicht möglich, doch steht die Schulter links in gleicher Höhe wie rechts. Allgemeinbefinden ausgezeichnet.

9. 2.: Über der Operationswunde nur mehr kleiner Pflasterverband. Allgemeinbefinden ausgezeichnet.

Nach mehrwöchiger Massagebehandlung stellte sich das aktive Heben der Schulter im Schultergelenk wieder ein, und es schwanden alle Beschwerden.

* * *

Nach den meisten Autoren setzen sich die Symptome, welche durch Halsrippen hervorgerufen werden, aus folgenden drei Gruppen zusammen:

1. Palpatorischer Lokalbefund am Hals.
2. Zirkulationsstörungen. Diese werden hervorgerufen durch Kompression der Subclavia. Dadurch werden Thrombosen und Aneurysmen gebildet, welche trophische Störungen von leichter Anämie bis zur Gangrän zur Folge haben.

3. Nervöse Störungen infolge von Druck auf den Plexus brachialis. Zu diesen gehören Parästhesie, Atrophien, Neuralgien und ataktische Störungen.

Lokal ist am Halse fast immer eine Vorwölbung am Außenrande des Musc. sternocleidomastoideus zu konstatieren. Mit ihr geht in den meisten Fällen einher eine ausgesprochene Pulsation der Subclavia, die oft dem Auge schon sichtbar ist. Doch nicht immer braucht diese Pulsation vorhanden zu sein. Sie fehlt in allen jenen Fällen, wo die Halsrippe zu kurz ist, um die Subclavia emporheben zu können und diese somit vor der Rippe verläuft. Ist die Halsrippe lang genug, so daß sie die Subclavia in der Tat emporhebt und die Arterie wirklich quer über die Halsrippe verläuft, so können wir mit Bestimmtheit starkwellige Pulsation konstatieren.

Auf Grund dieser beiden Symptome, der Vorwölbung und der Pulsation eine Halsrippe diagnostizieren zu wollen, scheint deshalb nicht geraten, weil beide Erscheinungen auch durch ein Osteom oder eine Exostose der 1. Rippe hervorgerufen sein könnten. Allerdings soll ein Hochdrängen der Subclavia durch eine Exostose der 1. Rippe selten sein, denn die Arterie wird dann gewöhnlich ihren Verlauf über die 1. Rippe entweder vor oder hinter der Exostose nehmen.

Das wichtigste Lokalsymptom ist jedenfalls die Palpation der in allen Fällen erwähnten knochenharten glatten, länglichen Geschwulst, die durch Lage und Gestalt in den meisten Fällen

schon den Verdacht einer Halsrippe erweckt. Ihr hinteres Ende zieht sich zur Wirbelsäule herüber, ihr vorderes Ende ist frei fühlbar oder verliert sich unter dem Schlüsselbein, in der Richtung nach der 1. Brustrippe hin, mit der sie sich sogar vereinigen kann. Eines unserer sichersten Mittel zur Feststellung der Halsrippe ist natürlich wie auf fast allen Gebieten unserer Diagnose die Röntgendurchstrahlung. Der Fall, den Williams (Report of a case of cervical rib, with remarks on mistaken skiagraphical diagnose [Annales of surgery, Okt. 1898]) veröffentlicht, wird verhältnismäßig selten sein. Auf Grund eines Skiagramms sprach W ixlxlxixaxmxs bei einem jungen Mädchen einen harten, tiefliegenden Tumor am Halse für ein Osteom der 1. Brustrippe an; die Operation stellte fest, daß es sich um eine Halsrippe handelte; ihr freies Ende setzte sich an die kostale Verbreiterung der 1. Rippe an und rief so im Bilde den Eindruck eines Osteoms der 1. Brustrippe hervor.

Was die Zirkulationsstörungen angeht, so ist die Einwirkung der Halsrippe auf die Subclavia von G. Fischer eingehend dargelegt worden. Die Störungen des Blutlaufs erscheinen bisweilen so, daß die Subclavia durch die Streckung über die Halsrippe komprimiert wird und daß dadurch der Blutdruck in den Gefäßen des Armes bis zur Gerinnung des Blutes in ihnen herabgesetzt wird. In anderen Fällen wird die Subclavia durch den starken Anprall der Blutwelle von der Knickung über der Halsrippe an bis zur Stelle, an welcher sie hinter das Schlüsselbein tritt, in ihren sämt-

lichen Häuten zylindrisch oder spindelförmig erweitert wie bei Varix arterialis.

Gordon will die schweren Zirkulationsstörungen (E. Gordon: A case of cervical rib. Mediacl journal 1901, 8. Juni) nicht allein durch Druck der Halsrippe auf die Subclavia erklärt wissen. Um eine Embolie annehmen zu dürfen, sind die Erscheinungen in manchen Fällen nicht akut genug, und die Art der Obliteration der Gefäße läßt ihn eine Thrombose vermuten. Die Veränderungen des Endothels, die dieser Thrombose vorangingen, schiebt er darauf, daß die Halsrippe indirekt durch die Nerven Veränderungen in den Gefäßen bewirkt habe, so daß die Ursache der Zirkulationsstörung zum Teil eine durch die Halsrippe hervorgerufene Neurose der Vasomotoren war. Zum Beweise seiner Ausführungen führt Verfasser dann die Versuche Fränkels an, bei welchen Fränkel bei Tieren den Ischiadicus durchschnitt und daraufhin Veränderungen in der Struktur der Arteria tibialis anterior erzielte, ein Zustand, den Fränkel als nervöse Angiosklerose bezeichnet.

Bemerkenswert erscheint mir noch die Auseinandersetzung Deitmars über das Auftreten der Thrombose der Subclavia bezw. in ihren distalen Enden: Axillaris, Brachialis, Radialis, Ulnaris. Es führt unter anderem aus: Die Thrombose tritt ganz allmählich ein, ohne auffällige Symptome zu machen. Infolge der behinderten Zirkulation wird der Puls in der Radialis schwach und schwächer, über der Subclavia fühlt der palpierende Finger in der Gegend der Halsrippe nicht

selten ein mehr oder minder starkes Schwirren, das sich bei der Auskultation als Blasen geltend macht. Schließlich verschwindet der Puls ganz vom Handgelenke aufwärts bis zur Subclavia, ein Zeichen, daß letztere verschlossen und aus der Zirkulation ausgeschaltet ist. Thrombose stellt sich jedoch nur dann ein, wenn die Behinderung der Blutzufuhr eine andauernd gleichmäßige ist, daher fehlt sie zuweilen. Ist aber eine Thrombose eingetreten, dann kann sich eine merwkürdige Erscheinung einstellen, nämlich eine hochgradige und einige Minuten dauernde Blässe der Hand und Finger auf der Seite der Halsrippe, selbst bei den geringsten Verrichtungen mit denselben. Dieselbe dürfte wohl in folgender Weise zu deuten sein: Schon normalerweise findet bei mehrmaligem Öffnen und Schließen der Hand ein Abblassen — allerdings nur ein momentanes — statt, und zwar einerseits infolge mechanischer Auspressung des Blutes aus den Hautgefäßen durch die genannte Bewegung, andererseits infolge der Beschleunigung des venösen Abflusses, wie sie die Folge jeder Muskelkontraktion ist. Ist nun der Blutzufluß zum Arm stark verringert, so muß, solange sich noch kein genügender Kollateralkreislauf ausgebildet hat, dieses Abblassen in intensiverem Grade und für längere Dauer eintreten als unter normalen Verhältnissen. Es ist somit die Blässe nur eine Folgeerscheinung der durch die Halsrippe bedingten Zirkulation. Infolgedessen kann man diese Erscheinung, auch ohne daß eine Thrombose besteht, beobachten. Bleibt die Thrombose längere Zeit bestehen, so

kann es zu mehr oder minder erheblichen Ernährungsstörungen kommen: Hautnekrose, Gangrän der Finger, Muskelatrophie, wenngleich letztere Erscheinung auch zum Teil auf die durch die Halsrippe bedingte Störung von seiten des Brachialplexus zurückzuführen sein dürfte.

Häufiger in ihrem Auftreten und für den Patienten bei weitem unangenehmer als die Zirkulationsstörungen sind die nervösen Beschwerden, die Parästhesien, Neuralgien, Atrophien, ataktischen Störungen, die infolge Druckes auf den Plexus brachialis von der Halsrippe ausgelöst werden. Sie brauchen keineswegs als Nebenerscheinungen neben den anderen Symptomen einherzulaufen, sondern bilden sehr oft sogar die einzigen Störungen, die infolge einer Halsrippe auftreten.

Fast jeder Patient klagt über neuralgische Beschwerden irgendwelcher Art, die als ziehend oder reißend bezeichnet werden und sich bis zur Unerträglichkeit steigern können. Sie treten nicht nur im Arm auf, sondern im ganzen Bereich des Brachialplexus, an der gleichseitigen Brusthälfte, am Nacken und an der Schulter, und ich glaube, daß es wohl diesem Umstande zuzuschreiben ist, daß die Kranken sich ein so wenig klares Bild über ihr Leiden machen und bald glauben, es handle sich um eine im Anzug begriffene Lungenentzündung oder gar um Beschwerden rheumatischer Natur.

Auch Parästhesien an der Hand und in den Fingern treten neben diesen größeren, neuralgischen Beschwerden fast jedesmal auf. Die Kran-

ken klagen dann über Kribbeln, Ameisenlaufen und Lahmsein, Taubheits- und Kältegefühl. Ja, in manchem Fall sind diese Parästhesien (vgl. die Fälle Borchardt und Bernhard) die einzigen Beschwerden, welche durch die Halsrippe hervorgerufen werden.

Des öfteren ist auch Hyperästhesie beobachtet worden. Stifler berichtet von einer gleichmäßigen Herabsetzung der Sensibilität für sämtliche Empfindungsqualitäten am linken Arme, und Hirsch konstatierte eine Störung des Muskelsinnes, besonders der Bewegungsempfindungen der rechten Hand sowie eine Herabsetzung der Sensibilität im Bereich des Musculus deltoideus und pectoralis major. Bernhardt machte als erster auf die Störungen der Empfindungsqualität aufmerksam, und er publizierte einen Fall, in welchem die Störungen des Lagesinnes, des Tastgefühls und Ataxie die vorwiegendsten waren.

Störungen der Motilität scheinen im großen und ganzen selten vorzukommen; so dürfte die bei dem von Planet beschriebenen Falle auftretende Heiserkeit der Stimme durch Druck der Rippe auf den Rekurrens zu erklären sein.

Garé (Garé: Über Skoliosen bei Halsrippen. Zeitschr. für orthopäd. Chirurgie, Bd. 11) weist darauf hin, daß bei Patienten, die an dieser Bildungsanomalie einer Halsrippe leiden, sich eine Art Skoliose bilden kann. Diese Skoliose betrifft das untere Ende der Hals- und das obere Stück der Brustwirbelsäule, und als Kompensation tritt eine solche der unteren Brust- und Lendenwirbel ein. Die Konvexität befindet sich auf der Hals-

rippenseite. Bei doppelseitiger Halsrippe befand sich die Konvexität auf der Seite, auf welcher die Halsrippe am stärksten ausgesprochen war. Diese Erscheinung erklärt sich mechanisch dadurch, daß die Halsrippe als „Beugungshemmung und Rotationsbeschränkung" nach der betreffenden Seite hin wirke und dadurch, je nach ihrer größeren oder weniger starken Entwicklung, als Hindernis in Kraft träte. Ätiologisch mit verantwortlich sei neben der akzessorischen Rippe auch die Asymmetrie der Muskulatur, die Art der Verbindung der Rippe mit dem Skelett und die einseitige Unbeweglichkeit der Gelenke des 7. Halswirbels durch synostotische Vereinigung der Gelenke des 7. Halswirbels mit der an der Rippe festgefügten akzessorischen.

Auch Ranzi (Ranzi: Zur Kasuistik der Halsrippen. Wiener klin. Wochenschrift 1903, Nr. 10) weiß von einer symptomlos verlaufenen Halsrippe zu berichten, welche eine hochgradig linkskonvexe Skoliose der Halswirbelsäule erzeugte. Die Kompensation erfolgte in der Brustwirbelsäule. Neben den Veröffentlichungen von Weißenstein und Meyerowitz (Über Skoliosen bei Halsrippen. Bruns Beiträge zur klinischen Chirurgie) scheinen mir die aus der Hoffaschen Klinik von Helbing (Zeitschrift für orthopädische Chirurgie 1904, Bd. 12) veröffentlichten Fälle besonderer Beachtung wert. Er berichtet im ganzen von 13 Skoliosenbeobachtungen, die mit Halsrippe zusammen kombiniert waren. Durchweg handelte es sich um eine paarige Anlage. Helbing steht mit seiner Meinung, die Skoliose

sei auf reflektorischem Wege entstanden, im schärfsten Gegensatz zu Garrés mechanischer Erklärung. Auch uns scheint Garré das Richtige zu treffen, da doch die Auffassung, daß, um der Reizung des Plexus brachialis durch das vordere Ende der Rippe zu entgehen, auf reflektorischem Wege eine Skoliose hervorgebracht würde, etwas weit zu liegen scheint.

Jedenfalls ist die Kombination von Halsrippe und Zervikodorsalskoliose eine recht häufige.

Die kardialen Symptome (Herzklopfen, Herzbeengung), die in manchen älteren Fällen auftreten, erklärt de Quervain treffend mit der Annahme, daß es sich um reflektorische, vielleicht durch die mechanische Reizung der Gefäßnerven der Subclavia bedingte Vorgänge handelt.

Was nun die Frage betrifft, welches Geschlecht, ob das männliche oder das weibliche für diese Bildungsanomalie empfänglicher ist, so neigt der Statistik nach das weibliche Geschlecht mehr als das männliche dazu. Eine Erklärung hiefür mag man vielleicht in der Ansicht mancher Autoren finden, daß das weibliche Geschlecht überhaupt mehr zu Mißbildungen neigt.

Die Prognose endlich ist im allgemeinen als eine günstige anzusehen. Was die Störungen der Blutzirkulation angeht, so heilen die Aneurysmen entweder durch Blutgerinnung oder bleiben stationär — zumal wenn die Gerinnung durch Kompression beschleunigt wird. Die Ernährungsstörungen infolge der Thrombose gehen meist nach Ausbildung des Kollateralkreislaufes zurück.

Nach Resektion der Halsrippe schwanden gleichfalls die meisten Störungen von seiten des Brachialplexus.

Therapeutisch ist aber wohl in den meisten Fällen die Resektion der Rippe zu empfehlen. Bei vorhandenem Aneurysma ist allerdings deshalb nicht zur Operation zu schreiten, da dieses ja auch ohne Operation zur Ausheilung kommt. Sollte man trotzdem eine Resektion der akzessorischen Rippe für nötig erachten, so dürfte diese nur nach Ligatur der Subclavia geschehen. Indiziert ist die Resektion auf jeden Fall, wenn die Zirkulationsstörungen im Entstehen begriffen sind und man die Bildung des Aneurysma befürchtet.

Auf die Einzelheiten der Operation einzugehen, erübrigt sich ja wohl. Mit Hinsicht auf die schwierige Topographie der Halsgegend genügt es wohl zu sagen, daß diese nicht ganz einfach ist. Ferner läuft Patient Gefahr, daß durch Eröffnung der Pleura die Brusthöhle eröffnet und ein Pneumothorax geschaffen werden könnte. Man könnte ja vielleicht die Pleuraverletzung durch subperiostale Resektion umgehen wollen, doch da das zurückgelassene Periost in hohem Maße regenerationsfähig ist, wird der Erfolg der Operation dadurch in Frage gestellt, so daß unter Umständen eine Nachoperation nötig wird (vgl. Virus).

* * *

Zum Schlusse ist es mir eine angenehme Pflicht, Herrn Oberarzt Privatdozent Dr. Ach für die freundliche Überweisung der Arbeit und hilfreiche Unterstützung bei derselben, sowie Herrn Professor Dr. Adolf Schmitt für die Übernahme des Referates meinen verbindlichsten Dank auszusprechen.

Literatur.

Adams, R.: Dublin quart. journ., Vol. 16, 1839.

Bernhardt: Berliner klin. Wochenschrift 1904.

— Über das Vorkommen und die klinische Bedeutung der Halsrippen beim Menschen.

Borchardt: Symptomatologie und Therapie der Halsrippen. Verhandlungen der Berliner medizinischen Gesellschaft, Bd. 32.

Cooper: Surgical essays 1818, I, pag. 171.

Coote: Medic. Times and Gazette, Aug. 1861, p. 108.

Davidsohn: Deutsche mediz. Wochenschrift 1908, Nr. 23, Berlin.

Deitmar, Josef: Inaug.-Diss. Erlangen 1907.

Déjèrine et Armand: Société de Neurologie de Paris, im Neurolog. Zentralblatt, Bd. 22, 1903.

Ehrich: „Zur klinischen Symptomatologie der Halsrippen." Bruns Beiträge z. klin. Chirurgie, Bd. 14, pag. 199.

Fischer: Krankheiten des Halses. „Deutsche Chirurgie", Bd. 34, pag. 25.

Frank: Deutsche mediz. Wochenschrift 1908, Nr. 14.

Grounauer: Revue méd. de la Suisse rom., 18. Jahrgang, Nr. 1.

Hauswirth (New-York): Cervical rib. report of a case. (Amer. journ. of surg. 1905.) Zentralbl. für Chirurgie 1906, Nr. 8.

Hirsch: Wiener klin. Wochenschrift 1896.

Hodgson: Diseases of arteries and veins, London 1815, p. 262.

Hunt, C. B.: Clonie spam of the diaphragm. associated with a cervical rib. (Brit. med. journ. 1909, Aug.) Zentralbl. f. Chirurgie 1909, Nr. 45.

Huntemüller: Henles Zeitschrift für rationelle Medizin, Göttingen 1867, Bd. 29.

Keety, C. B.: Royal Medical and Chirurgial society. Münchner med. Wochenschrift 1905, Nr. 2.

Mayo: Medical and Physical journal 1831, vol. 2, pag. 40.

Malaisé, v.: Münchner med. Wochenschrift 1909, Nr. 12.

Murphy: Zentralblatt für Chirurgie 1905, Nr. 25.

Nasse: Zentralblatt für Chirurgie 1898, Nr. 22.

Nickol: Inaug.-Diss. Leipzig 1906. Klinik der Halsrippen.

Planet: Toumeurs ossenses du cou. La septième cote cervicale. Paris 1900.

Poland: Medico-chirurgial Transactions 1869. Tome 52, pag. 278.

Quervain, de: Zentralblatt für Chirurgie 1895, 22. Jahrgang.

Schaefer: Münchn. med. Wochenschr. 1908, Nr. 51.

Schönebeck: Beiträge zur Kenntnis der Halsrippe. Inaug.-Diss. Straßburg 1905.

Schottländer: Inaug.-Diss. Leipzig 1911. Beiträge zur klinischen Bedeutung der Halsrippen.

Stifler: Münchner med. Wochenschr. 1896.

Struthers: Variations of the vertebral and ribs in man. Journ. of anatomy and physiology, 22, p. 17.

Tillmann: Deutsche Zeitschrift f. Chirurgie, Bd. 41, pag. 330, 1895.

Virus: Über Halsrippen. Inaug.-Diss. Halle a. S. 1911.

Lebenslauf.

Geboren am 4. März 1889 zu Madrid als Sohn reichsdeutscher Eltern, besuchte ich von Obertertia ab das humanistische Gymnasium zu Gütersloh i. W., in welchem ich im Frühjahr 1908 mit dem Zeugnis der Reife entlassen wurde. Nach einem Aufenthalt von mehreren Semestern auf den Universitäten Tübingen, Leipzig und Straßburg kam ich im Herbst 1912 nach München zwecks Vollendung meiner Studien.
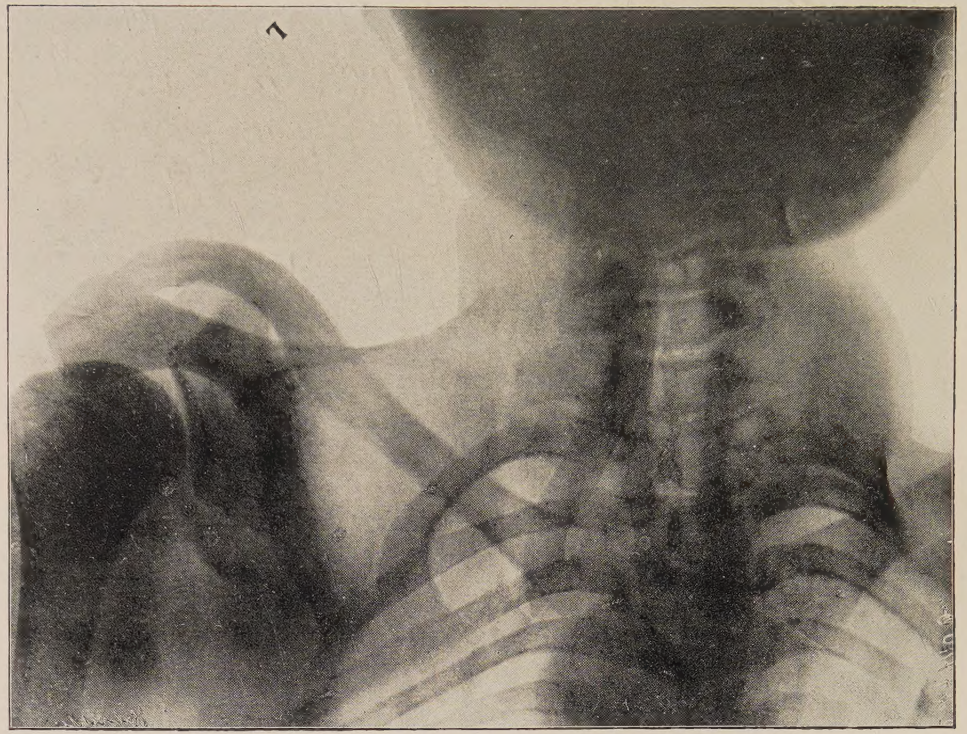
F. Fliedner.